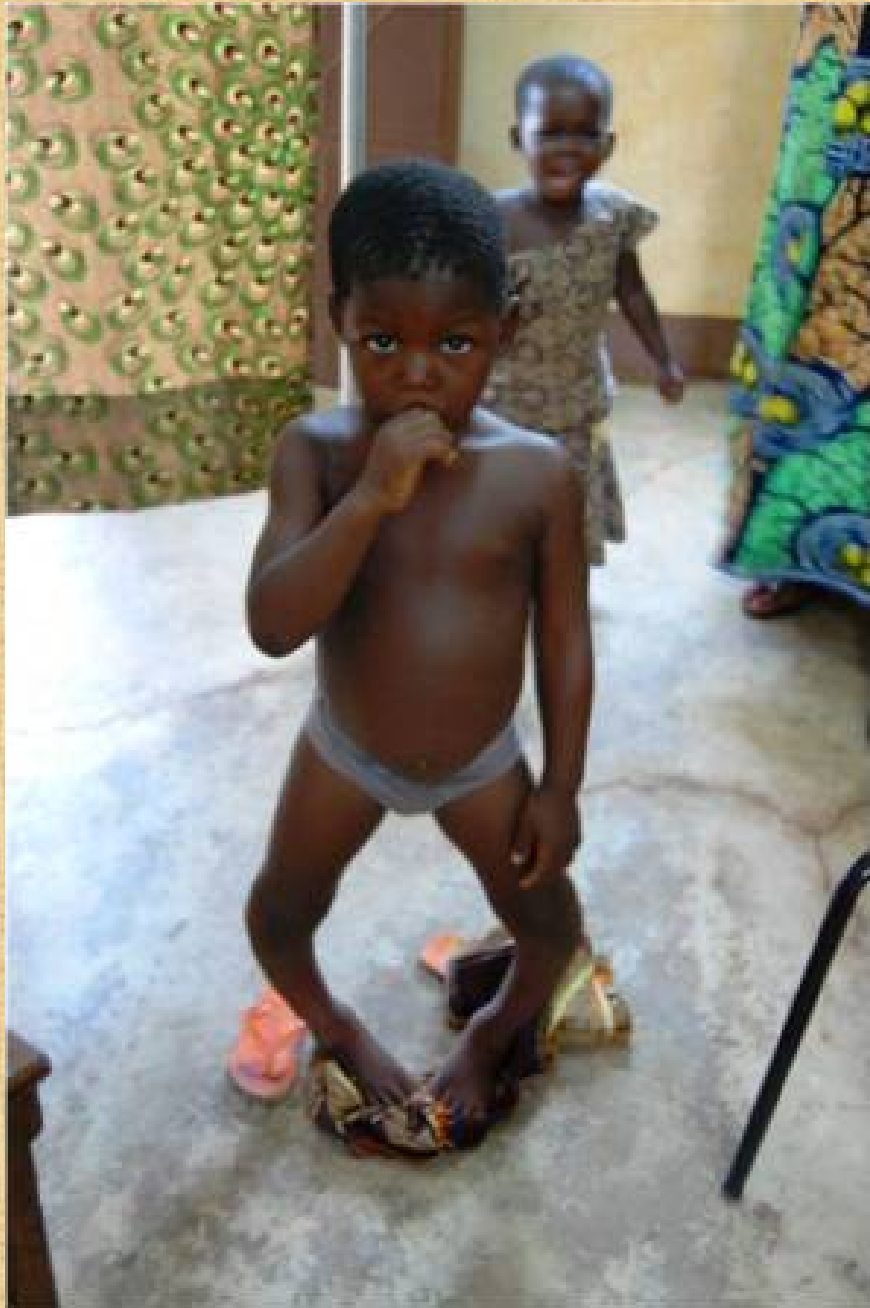



**MEMORIA DEL PROYECTO 2011  
DE LA ONGD OASIS  
EN CIRUGÍA ORTOPÉDICA Y  
TRAUMATOLOGÍA  
CIRUGÍA PLÁSTICA Y RECONSTRUCTIVA  
EN BOMBOUKA (TOGO)**



Organización de Ayuda Solidaria  
contra la Injusticia Social  
G-39571732

Alicante a 26 de Octubre de 2011

OASIS presenta la memoria del PROYECTO DE COOPERACIÓN 2011 DE LA ONGD OASIS CON TOGO EN CIRUGÍA ORTOPÉDICA Y TRAUMATOLOGÍA, CIRUGÍA PLÁSTICA Y RECONSTRUCTIVA EN BOMBOUAKA (TOGO).

# Grupo OASIS 2011

- **Sergio Botella Rico.**  
FEA Anestesiología y Reanimación. Servicio de Anestesiología y Reanimación. Hospital Virgen de la Salud de Elda.
- **Natalia Asensi Bonet.**  
FEA Anestesiología y Reanimación. Servicio de Anestesiología y Reanimación. Hospital Virgen de la Salud de Elda.
- **Natalia Ferrero Molina.**  
Enfermera. Servicio Anestesiología y Reanimación. Hospital Virgen de la Salud de Elda.
- **Concepción Andreu Jorquera.**  
Auxiliar. Servicio Anestesiología y Reanimación. Hospital Virgen de la Salud de Elda.
- **Eduardo Álvarez Carretero.**  
FEA Cirugía Plástica y Reconstructiva. Servicio de Cirugía Plástica y Reconstructiva. Hospital Santa Lucia de Cartagena..
- **Javier Sanz Reig.**  
FEA Cirugía Ortopédica y Traumatología. Servicio de Cirugía Ortopédica y Traumatología. Hospital Virgen de la Salud de Elda.
- **Antonio Aragón Renuncio.**  
Periodista. Fotógrafo. Cooperante.
- **Encarna López-Ambit Cánovas.**  
Cooperante.



Desde el 24 de septiembre al 7 de octubre de 2011 se desarrolló la expedición humanitaria de cooperación con el Centro Don Orione de Bombouaka (Togo), coordinada por la ONGD OASIS, y que se encuentra en su noveno año de antigüedad (Tabla 1).

La orden religiosa Don Orione se encarga de cuidar a discapacitados para lo cual crea pequeños cottolengos, casas de acogida destinadas al cuidado y asistencia de estas personas. En la actualidad los cottolengos diseminados por todo el mundo albergan a personas con discapacidades múltiples, físicas y mentales, que precisan de un abordaje terapéutico y educativo complejo, que se realiza a través de religiosos, profesionales sanitarios, asistentes, voluntarios, etc. Fundamentalmente, las tareas a favor de los discapacitados son las de asistir, cuidar, rehabilitar, educar y promover. En Bombouaka, norte de Togo, se localiza uno de los pequeños cottolengos de la orden, donde con medios muy limitados continúan esta labor con los discapacitados. El centro constituye nuestra contraparte en la ejecución de los proyectos de cooperación que se vienen realizando anualmente desde el 2003. Se encarga de la gestión del transporte del personal de la asociación, la estancia, facilitar trámites burocráticos, guías e intérpretes, organización de las consultas donde se seleccionan a los pacientes que van a ser intervenidos, cuidados sanitarios tras la cirugía de los pacientes alojándoles en su centro de Bombouaka donde también proporcionan el tratamiento fisioterápico posterior a la cirugía siguiendo las indicaciones del personal de la asociación, así como resolviendo cualquier imprevisto que surgiera durante la ejecución del proyecto a través de la relación directa que tienen con las autoridades locales. En el momento actual trabajan en el centro 2 fisioterapeutas y 1 enfermero, y dispone de un gimnasio de fisioterapia.

A las dificultades cotidianas de obtener el dinero para la financiación del proyecto, cada vez más complicado en los tiempos que corren actualmente; se unió un contratiempo nada esperado. El contenedor con nuestro material se encontraba bloqueado en Francia al descubrir armas en el material enviado por otra empresa en el mismo contenedor. Hay que modificar el plan de trabajo y llevar directamente el material en nuestras maletas. Al final, con el compromiso de la gente que forma parte de la expedición, el trabajo se realiza.

La financiación del proyecto fue posible gracias a la colaboración de la gente, Catering Ximo y asociación Puntet a Puntet de Beneixama, la empresa Gaviota Simbac de Sax, y a donaciones anónimas. Agradecer a la Dirección Médica y los servicios de Cirugía Ortopédica y Traumatología y Anestesiología y Reanimación del Hospital Virgen de la Salud de Elda, por facilitar los permisos de cooperación a los profesionales sanitarios; a la Fundación Fernández del Cotero de Santander por ceder el uso del Quirófano Modular La Bien Aparecida de Dapaong; a las empresas Smith and Nephew, Merck y Zambon por la donación de material sanitario de forma altruista; y a todos aquellos que nos han ayudado a lo largo del año en hacer realidad este proyecto.

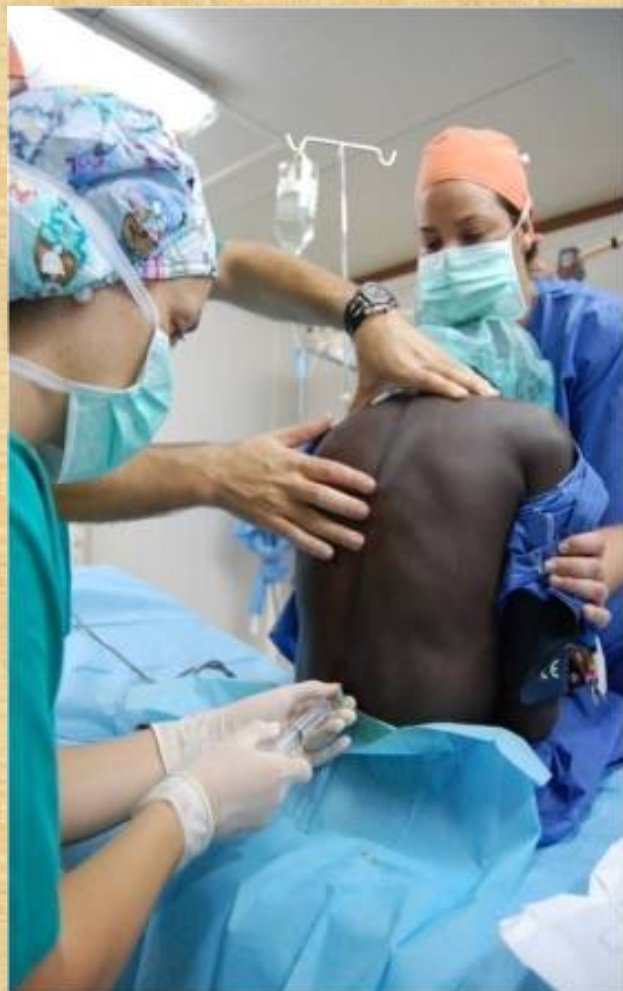El grupo de profesionales constaba de 2 anestésistas, 1 traumatólogo, 1 cirujano plástico, 1 enfermera, 1 auxiliar y 2 cooperantes. De ellos, los anestésistas, el traumatólogo, la enfermera y la auxiliar son profesionales sanitarios que desempeñan su labor asistencial en el Hospital Virgen de la Salud de Elda, y el cirujano plástico en el Hospital Santa Lucia de Cartagena.



Consulta prequirúrgica en Dapaong

El Centro Don Orión había realizado previamente una preselección por los pueblos de la zona norte de Togo. El 26 de septiembre se acudió al Centro Don Orión de Dapaong para valorar en consulta a 196 pacientes, mientras se organizaba el material sanitario y preparaba el quirófano para iniciar las cirugías al día siguiente. Nuestros criterios de selección quirúrgica fueron la edad del paciente y la patología que presenta, teniendo en cuenta los recursos que se disponen para el tratamiento postoperatorio. La edad media de los pacientes consultados fue de 20,3 años (rango 2 meses a 65 años). El 51,9% de los pacientes eran menores de 15 años. Por sexos 86 pacientes (43,9 %) eran varones y 110 (56,1%) mujeres. Las patologías valoradas (Tabla 2-3) afectaban de manera predominante al miembro inferior con 103 pacientes, siendo las más frecuentes el genu valgo, genu varo y el pie zambo. En el miembro superior, 56 pacientes, las retracciones y deformidades de los dedos por quemaduras fueron la patología más frecuente.

Se indicó tratamiento quirúrgico en 60 pacientes, de los cuales se pudo intervenir a 47, al disponer de 9 jornadas quirúrgicas, del 27 de septiembre al 5 de octubre. De los pacientes intervenidos, 35 (74,4%) eran niños menores de 15 años. Las cirugías se realizaron en el quirófano modular La Bien Aparecida de Dapaong. Los procedimientos anestésicos empleados fueron la sedación profunda en 16 pacientes, intubación orotraqueal en 4 pacientes, anestesia raquídea en 18 pacientes, bloqueo del plexo axilar en 3 pacientes y anestesia local en 6 pacientes (Tabla 4).

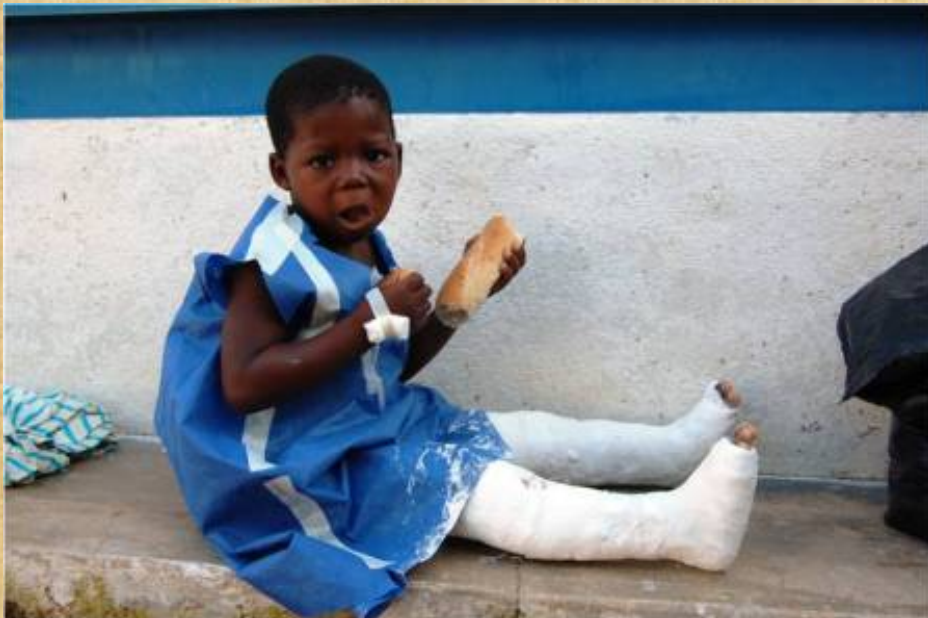

Quirófano Dapaong

El protocolo de actuación durante la actividad quirúrgica comprendía los siguientes pasos:

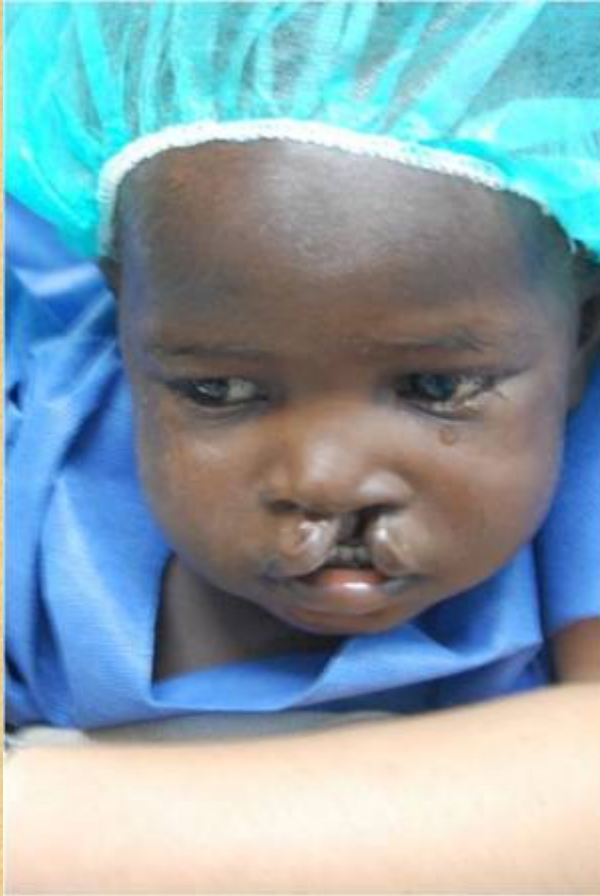- Recepción del paciente.
- Comprobación de ayuno absoluto de al menos 6 horas. En caso de no haber guardado ayuno, se programaba la cirugía a partir de las 6 horas.
- Ducha del paciente.
- Limpieza con antiséptico de la zona quirúrgica.
- Medicación preanestésica.
- Canalización de vía periférica.
- Anestesia del paciente.
- Profilaxis antibiótica IV: cefazolina IV a 30 mgr/Kgr.
- Técnica quirúrgica.
- Control del despertar.
- Analgesia postoperatoria: paracetamol en niños a dosis de 20 mgr/Kgr/día e ibuprofeno a dosis de 15 mgr/Kgr/día en adultos, por vía oral.
- Profilaxis antibiótica durante 3 días con amoxicilina a dosis de 30 mgr/kg/día por vía oral.

Las técnicas quirúrgicas indicadas se reflejan en la tabla 6,

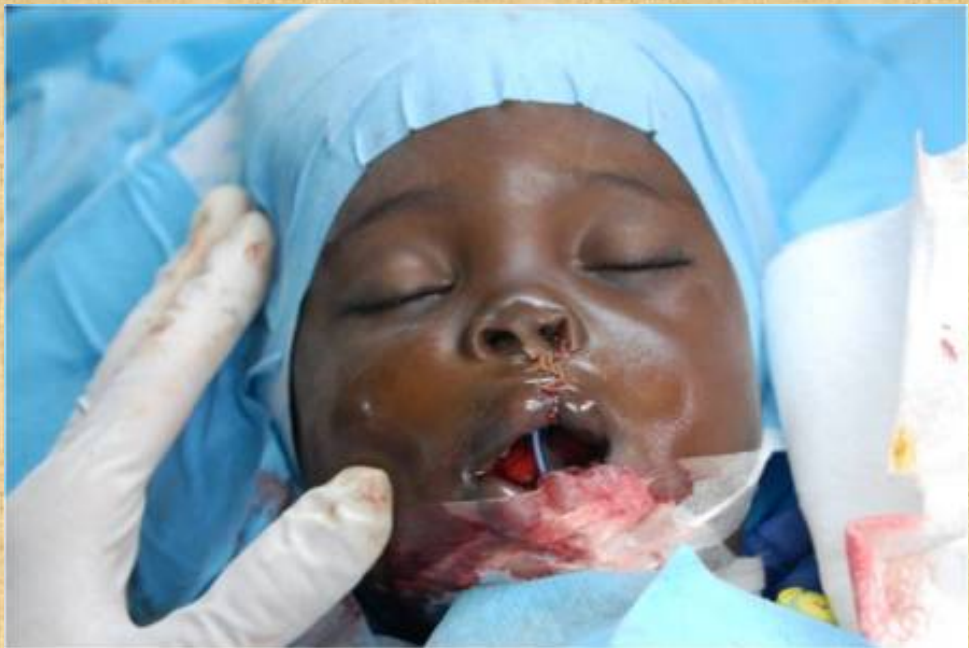

Postoperatorio inmediato genu varo bilateral

## Técnica de Millard en labio leporino



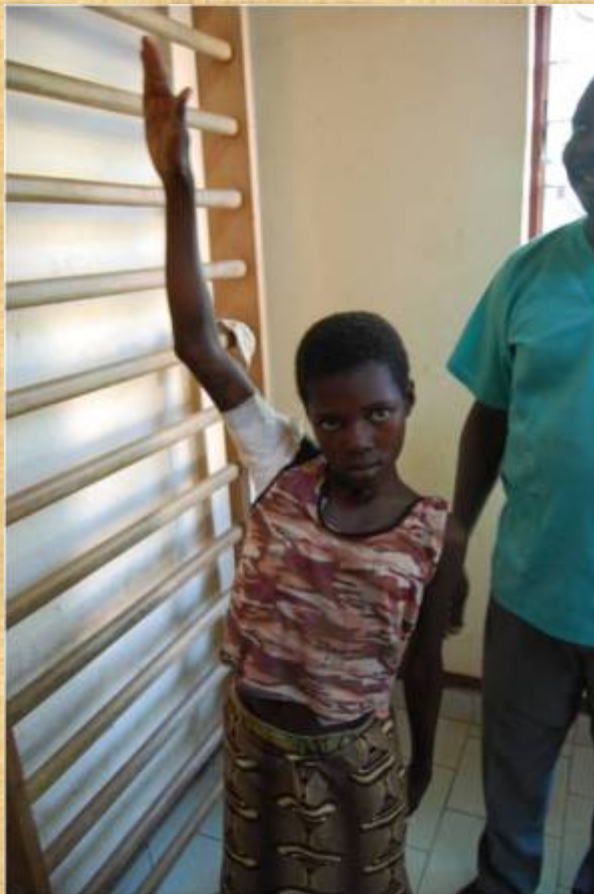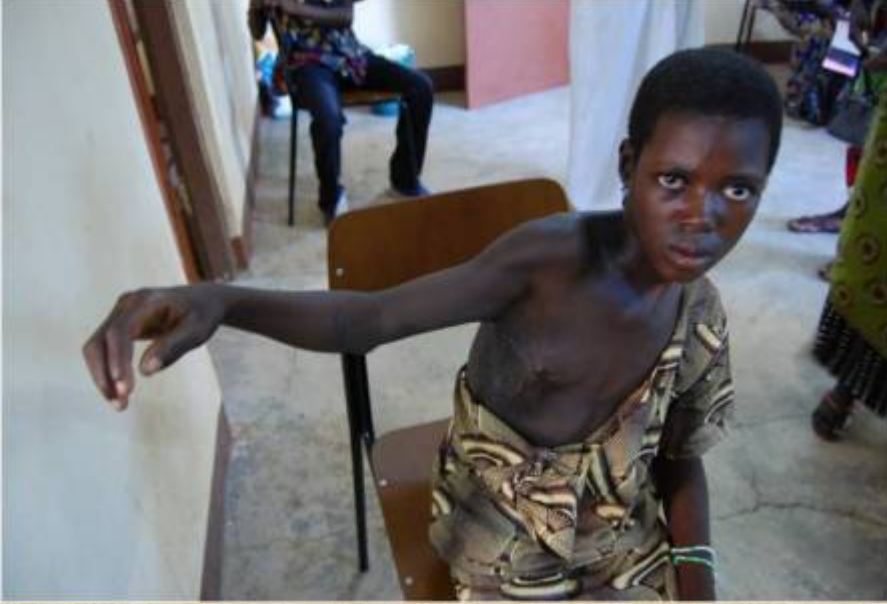Preoperatorio



Postoperatorio inmediato

# Z-plastia para liberación retracciones cicatriciales secuela quemaduras

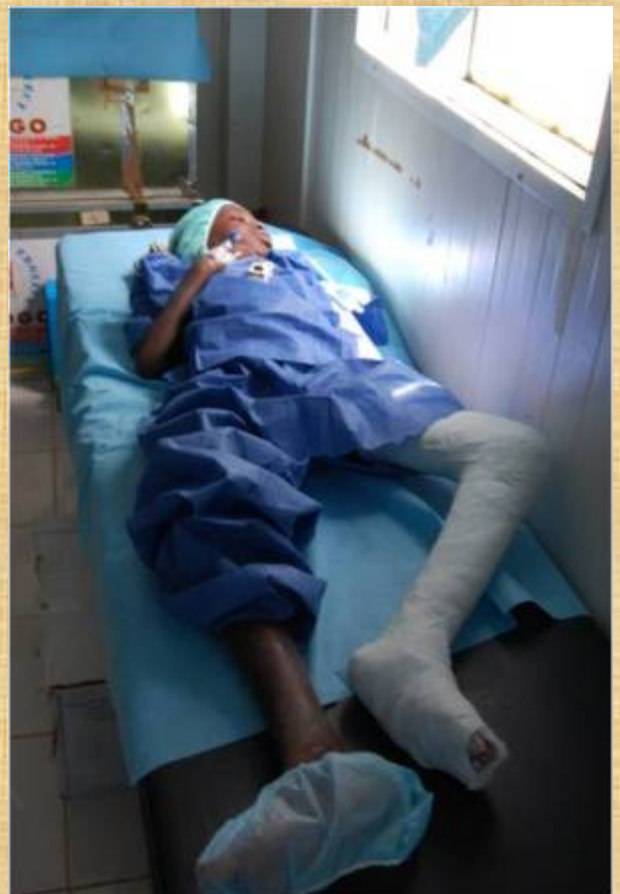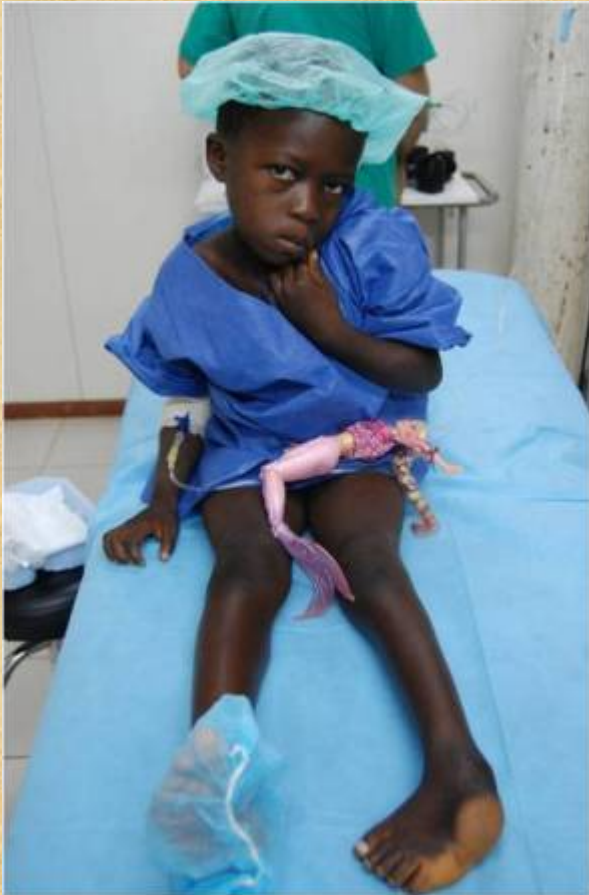Preoperatorio



Resultado a los 7 días

# Liberación posterointerna en pie zambo

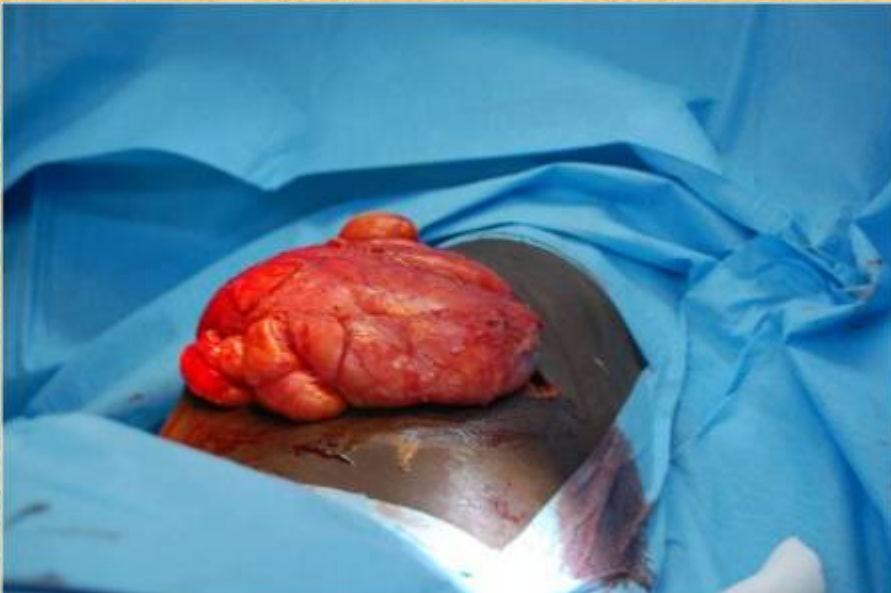
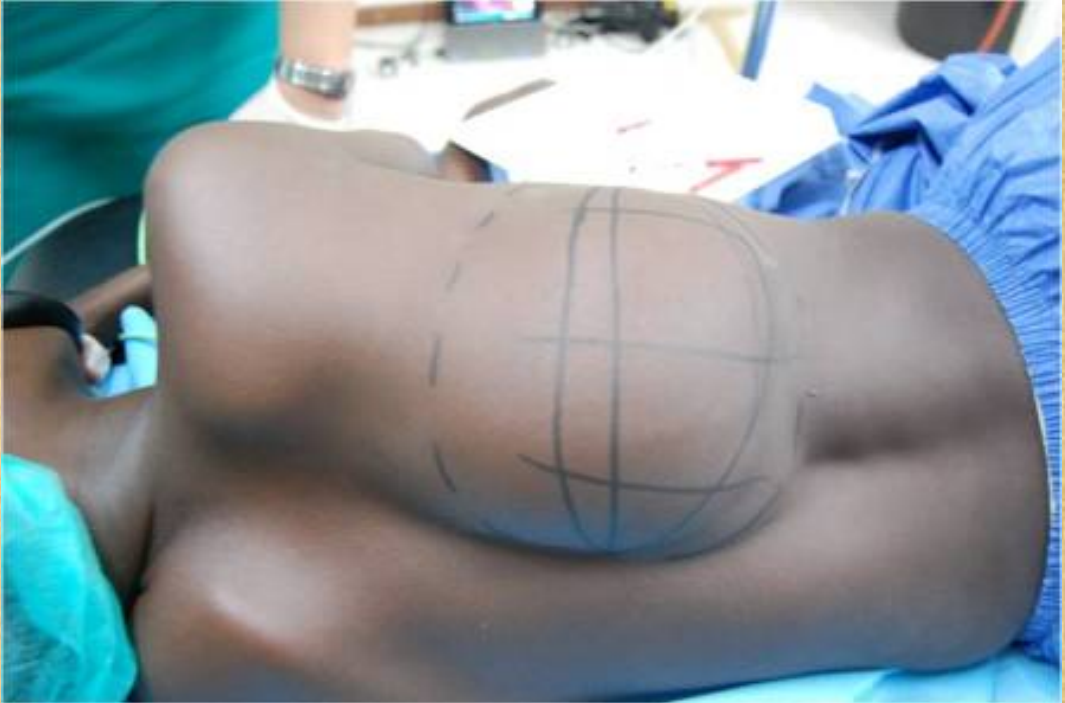
Preoperatorio



Postoperatorio inmediato

# Exéresis lesión tumoral partes blandas.

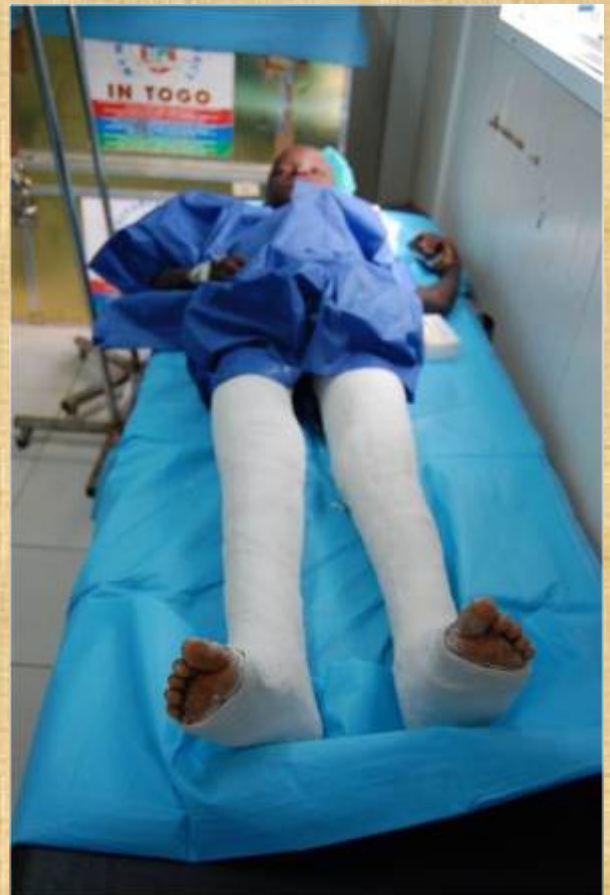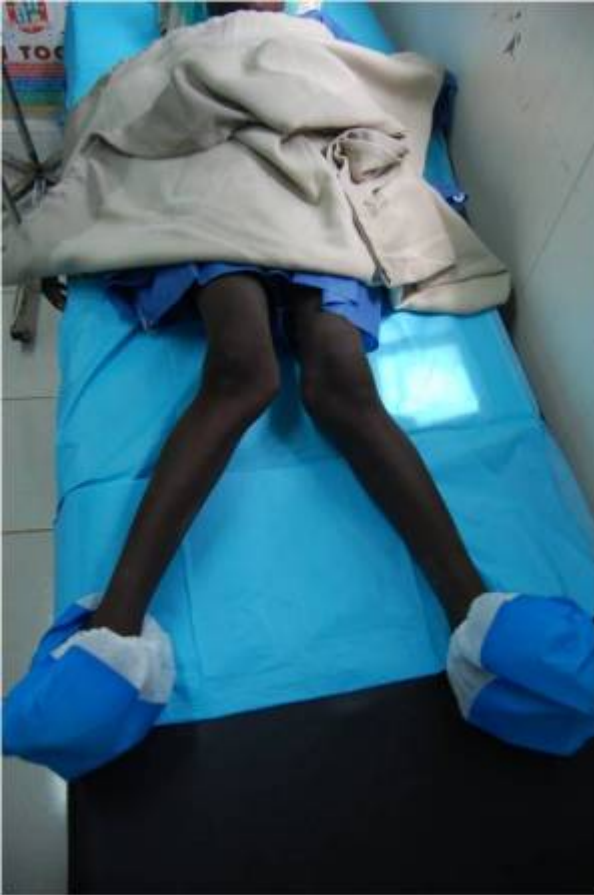Preoperatorio



Intraoperatorio

# Osteotomía supracondílea femoral por genu valgo

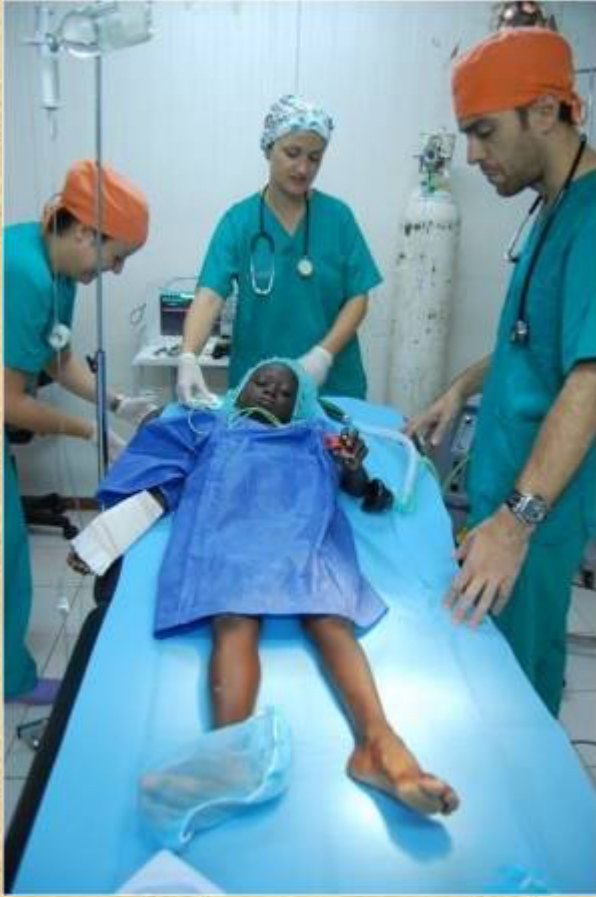Preoperatorio



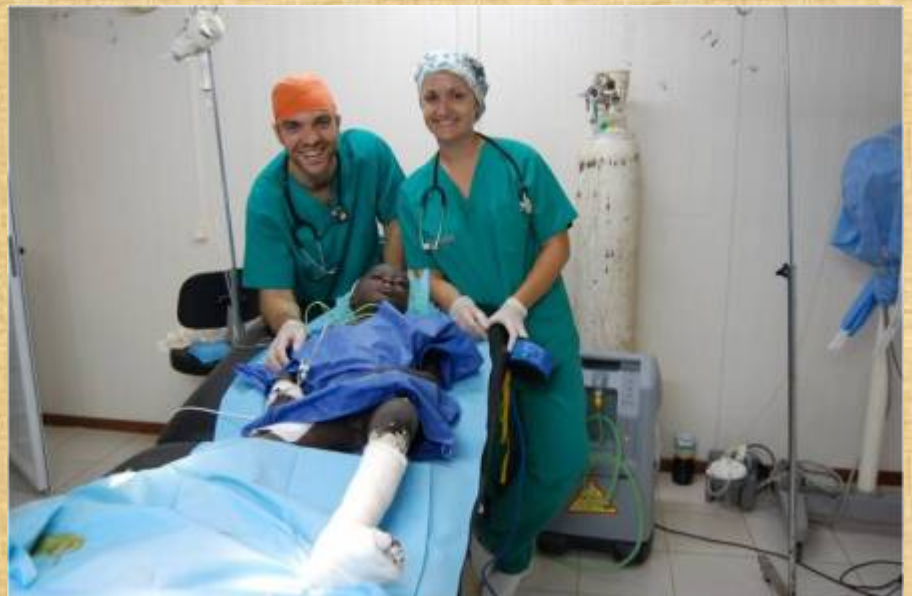Postoperatorio inmediato

# Alargamiento Aquiles en pie equino

Preoperatorio



Postoperatorio inmediato



- Limpieza más injerto libre en úlcera.
- Tenotomía cuádriceps en fibrosis postpunción quinina.
- Secuestrectomía tibia distal.
- Reinserción en arrancamiento cuádriceps.
- Enclavado endomedular en fractura tibia.
- Sutura herida párpado inferior.
- Limpieza en artritis séptica rodilla.
- Mastectomía en mama ectópica.
- Tenotomía en flexo rodilla.

Tras la intervención quirúrgica y la recuperación completa del procedimiento anestésico y quirúrgico, el paciente era dado de alta para traslado al centro Don Orione de Bombouaka. Los pacientes intervenidos fueron revisados el 4 y el 5 de octubre en el centro Don Orione en Bombouaka, realizándose en los indicados curas de la herida quirúrgica y notificando al personal a su cargo los cuidados posteriores. Dichos pacientes permanecieron en el centro hasta la recuperación completa de la cirugía y el tratamiento fisioterápico posterior. Hubo una paciente de 11 años de edad intervenida por secuestro óseo en tibia distal que presentó hematoma en la zona quirúrgica como complicación postoperatoria.

Tabla 1. Programación equipo OASIS 2011

|                               |                                 |  |  |                                 |  |                                  |
|-------------------------------|---------------------------------|--|--|---------------------------------|--|----------------------------------|
|                               |                                 |  |  |                                 | <b>24</b><br>Valencia-Paris<br>Paris-<br>Ouagadougou | <b>25</b><br>Ouagadougou-Dapaong |
| <b>26</b><br>Consulta Dapaong | <b>27</b><br>Cirugía<br>Dapaong | <b>28</b><br>Cirugía Dapaong   | <b>29</b><br>Cirugía Dapaong                       | <b>30</b><br>Cirugía<br>Dapaong | <b>1</b><br>Cirugía Dapaong                          | <b>2</b><br>Cirugía Dapaong      |
| <b>3</b><br>Cirugía Dapaong   | <b>4</b><br>Cirugía<br>Dapaong  | <b>5</b><br>Cirugía Dapaong<br>Valoración<br>pacientes<br>intervenidos | <b>6</b><br>Dapaong-<br>Ouagadougou<br>Ouaga-Paris | <b>7</b><br>Paris-<br>Valencia  |  |                                  |

24 de septiembre a 7 de octubre

Tabla 2. Patologías valoradas por regiones anatómicas

| Miembro inferior |     | Miembro superior |    |
|------------------|-----|------------------|----|
| Cadera           | 8   | Hombro           | 12 |
| Fémur            | 4   | Húmero           | 4  |
| Rodilla          | 58  | Codo             | 4  |
| Pierna           | 4   | Antebrazo        | 6  |
| Tobillo          | 5   | Muñeca           | 5  |
| Pie              | 24  | Mano             | 25 |
|                  |     |                  |    |
| Total            | 103 | Total            | 56 |
|                  |     |                  |    |
| Osteomielitis    | 22  | Labio leporino   | 15 |



Tabla 3. Diagnósticos más comunes

|                           |
|---------------------------|
| Genu valgo                |
| Retracción por quemaduras |
| Poliomielitis             |
| Genu varo                 |
| Pie zambo                 |
| Labio leporino            |
| Tumores                   |
| Osteomielitis             |
| Rigidez rodilla           |
| Fracturas                 |
| Luxaciones                |
| Úlceras                   |

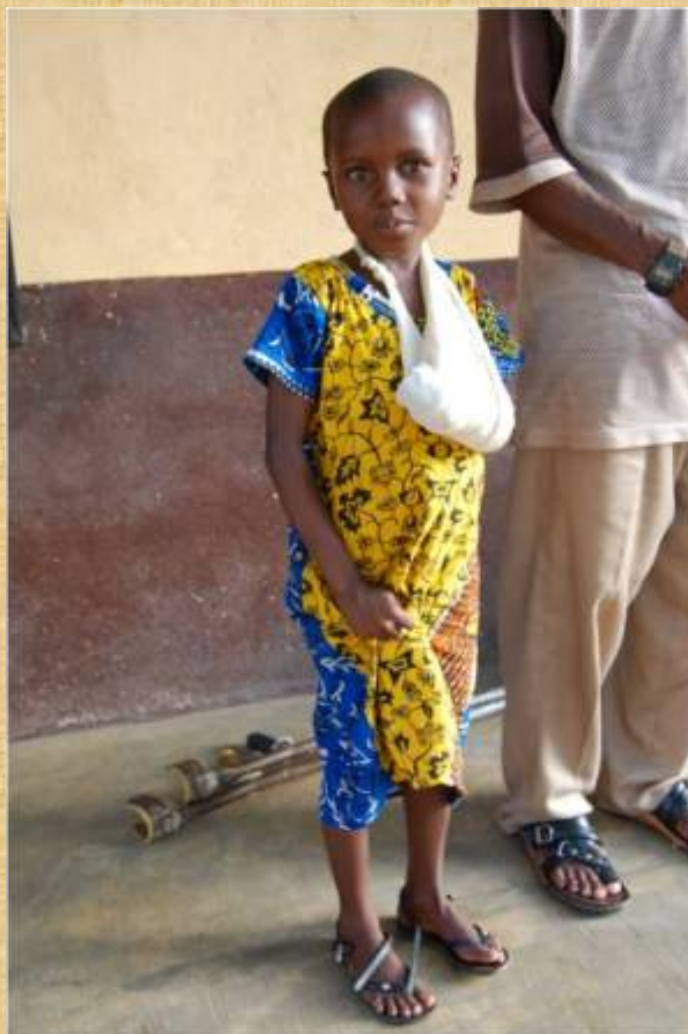

Tabla 4. Datos generales pacientes intervenidos

|                                   | <b>Pacientes</b> | <b>Cirugías</b>        | <b>Niños (&lt; 15 años)</b> | <b>Adultos</b> |
|-----------------------------------|------------------|------------------------|-----------------------------|----------------|
|                                   | 47               | 52                     | 35                          | 12             |
| <b>Edad media (rango)</b>         | 15,6 (2-53)      |                        | 9,2 (2-15)                  | 33,5 (16-53)   |
| <b>Sexo</b>                       | 19V-28M          |                        | 14V-21M                     | 5V-7M          |
| <b>Peso</b>                       | 32,3 (8-70)      |                        | 26,3 (8-46)                 | 49,9 (33-70)   |
|                                   |                  |                        |                             |                |
| <b>Procedimientos anestésicos</b> |                  | <b>Edad/Peso medio</b> | <b>Niños (&lt; 15 años)</b> | <b>Adultos</b> |
| Sedación profunda                 | 16               | 14/22                  | 13                          | 3              |
| Intubación                        | 4                | 4/12                   | 4                           |                |
| Espinal                           | 18               | 18/43                  | 15                          | 3              |
| Axilar                            | 3                | 20/45                  |                             | 3              |
| Local                             | 6                | 17/35                  | 3                           | 3              |

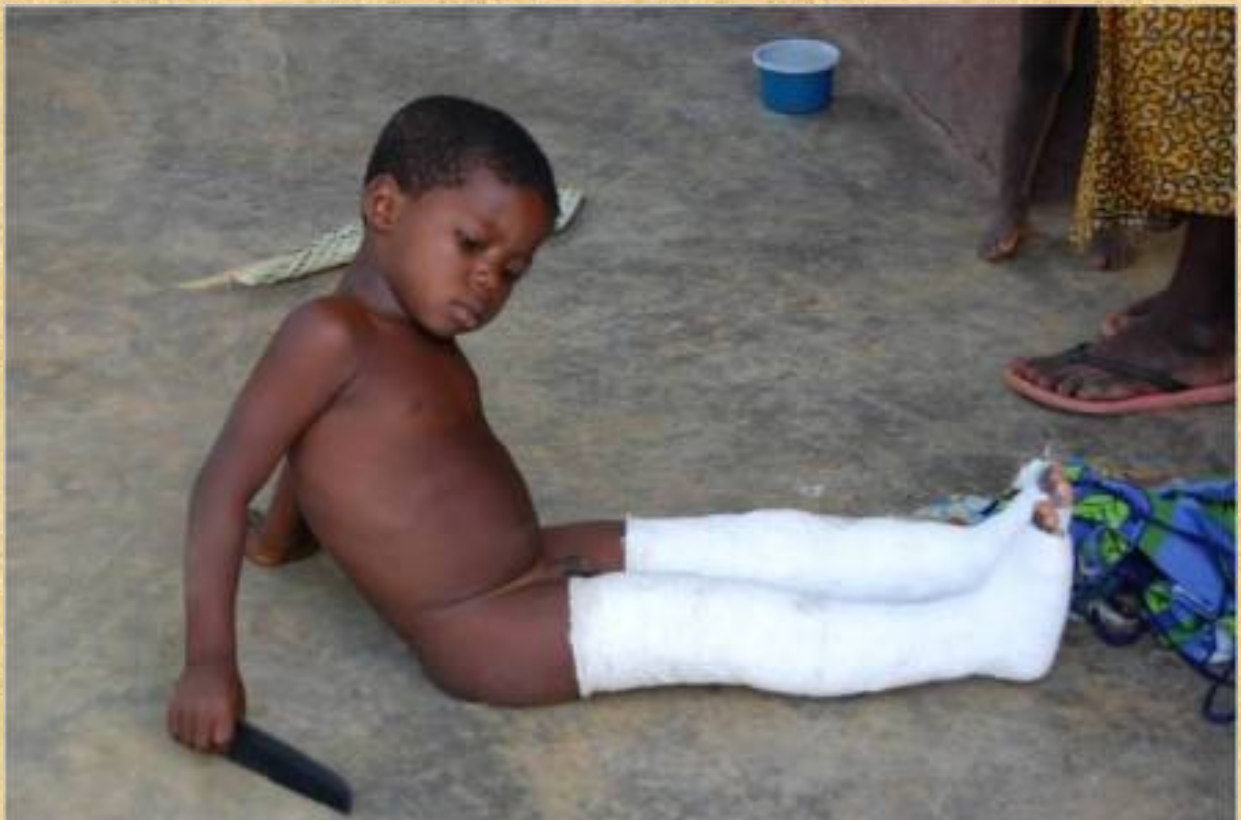
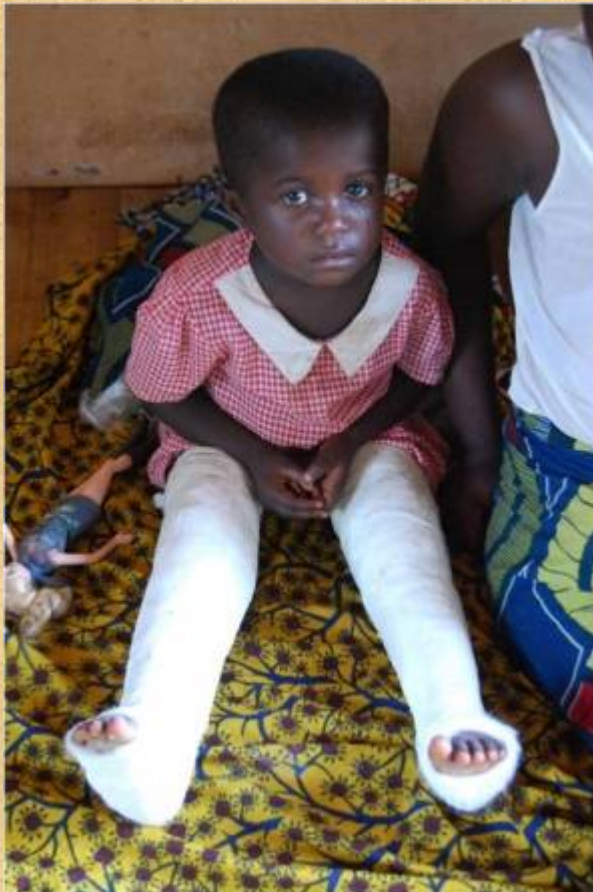
Tabla 5. Técnicas quirúrgicas

| Diagnóstico                      | Técnica                   | Número cirugías |
|----------------------------------|---------------------------|-----------------|
| Genu valgo                       | Osteotomía                | 12              |
| Retracción cicatricial quemadura | Z-plastia                 | 7               |
| Pie equino                       | Alargamiento Aquiles      | 5               |
| Tibia vara (Blount)              | Osteotomía                | 5               |
| Pie zambo                        | Liberación posterointerna | 4               |
| Tumor partes blandas             | Resección amplia          | 4               |
| Fibrosis cuádriceps              | Tenotomía                 | 3               |
| Úlceras                          | Limpieza + injerto        | 2               |
| Labio leporino                   | Millard                   | 1               |
| Arrancamiento cuádriceps         | Reinserción               | 1               |
| Secuestro óseo                   | Secuestrectomía           | 1               |
| Fractura tibia                   | Enclavado                 | 1               |
| Herida párpado                   | Sutura                    | 1               |
| Herida compleja facial           | Sutura                    | 1               |
| Mama ectópica                    | Mastectomía               | 1               |
| Flexo rodilla                    | Tenotomía                 | 1               |
| Artritis rodilla                 | Artrocentesis             | 1               |
| Infección hallux                 | Limpieza                  | 1               |



**Parte quirúrgico 27/09/2011 DAPAONG (TOGO)**

| Nº | Apellidos y Nombre | Edad | Sexo | Peso | Diagnóstico   | Cirugía                                       |
|----|--------------------|------|------|------|---|---|
| 1  | Tibali Boteli      | 6    | V    | 17   | Pie equino izquierdo                                | Alargamiento Aquiles y capsulotomía posterior |
| 2  | Nica Ntebi         | 42   | V    | 70   | Arrancamiento cuádriceps derecho                    | Reinserción                                   |
| 3  | Jabina Ana         | 35   | M    | 44   | Pie equino derecho                                  | Alargamiento Aquiles y capsulotomía posterior |
| 4  | Tibe Damparon      | 32   | M    | 45   | Tumoración dorsal derecho (lipoma)                  | Resección amplia                              |
| 5  | Donti Sopia        | 10   | M    | 18   | Retracción miembro superior izquierdo por quemadura | Z-plastia                                     |
| 6  | Lambigan Ndamagui  | 13   | M    | 24   | Secuestro óseo tibia distal derecha                 | Secuestrectomía y colgajo fasciograso         |

**Parte quirúrgico 28/09/2010 DAPAONG (TOGO)**

| Nº | Apellidos y Nombre  | Edad | Sexo | Peso | Diagnóstico                                       | Cirugía                      |
|----|---------------------|------|------|------|---|------------------------------|
| 1  | Djante Bidoum       | 15   | M    | 37   | Genu valgo derecho                                | Osteotomía femoral varizante |
| 2  | Djante Bidoum       | 15   | M    | 37   | Genu valgo izquierdo                              | Osteotomía femoral varizante |
| 3  | Oumonu Mounolini    | 8    | M    | 20   | Rigidez rodilla izquierda por fibrosis cuádriceps | Tenotomía cuádriceps         |
| 4  | Souk Lamousse       | 15   | M    | 56   | Genu valgo derecho                                | Osteotomía femoral varizante |
| 5  | Djomboundjoa Paka   | 15   | M    | 47   | Genu valgo derecho                                | Osteotomía femoral varizante |
| 6  | Arouma Razakon      | 7    | V    | 18   | Herida párpado inferior ojo derecho               | Sutura                       |
| 7  | Kombate Koani       | 27   | V    | 41   | Retracción cicatricial dedos mano derecha         | Z-plastia                    |
| 8  | Guanguime Banguinya | 14   | M    | 32   | Lesión partes blandas tobillo derecho             | Exéresis                     |

**Parte quirúrgico 29/09/2011 DAPAONG (TOGO)**

| Nº | Apellidos y Nombre | Edad | Sexo | Peso | Diagnóstico                       | Cirugía                     |
|----|--------------------|------|------|------|-----------------------------------|-----------------------------|
| 1  | Kombiliq Fellicia  | 6    | M    | 16   | Retracción 5º dedo mano izquierda | Z-plastia                   |
| 2  | Nmelamboni Douwage | 53   | M    | 44   | Mama ectópica                     | Mastectomía                 |
| 3  | Bila Arssouma      | 2    | M    | 9    | Labio leporino                    | Plastia Millard             |
| 4  | Likalie            | 14   | V    | 28   | Flexo rodilla derecha             | Alargamiento isquiotibiales |
| 5  | Tamandja Kombie    | 12   | M    | 29   | Genu valgo derecho                | Osteotomía                  |
| 6  | Tamandja Kombie    | 12   | M    | 29   | Genu valgo izquierdo              | Osteotomía                  |
| 7  | Lare Douwage       | 50   | M    | 45   | Lipoma hombro derecho             | Exéresis                    |

**Parte quirúrgico 30/09/2011 DAPAONG (TOGO)**

| Nº | Apellidos y Nombre | Edad | Sexo | Peso | Diagnóstico                         | Cirugía                                       |
|----|--------------------|------|------|------|-------------------------------------|---|
| 1  | Kolani Assana      | 7    | M    | 18   | Pie zambo izquierdo                 | Liberación posterointerna                     |
| 2  | Nakornaba Seida    | 14   | M    | 57   | Pie equino derecho                  | Alargamiento Aquiles y capsulotomía posterior |
| 3  | Koura Messane      | 4    | M    | 13   | Pie zambo derecho                   | Liberación posterointerna                     |
| 4  | Assion Esshouma    | 4    | V    | 12   | Brida postquemadura tobillo derecho | Z-plastia                                     |
| 5  | Donti JLB          | 11   | V    | 21   | Pie zambo izquierdo                 | Liberación posterointerna                     |

**Parte quirúrgico 1/10/2011 DAPAONG (TOGO)**

| Nº | Apellidos y Nombre  | Edad | Sexo | Peso | Diagnóstico                                       | Cirugía    |
|----|---------------------|------|------|------|---|------------|
| 1  | Alaye Joel          | 4    | V    | 16   | Enfermedad Blount tibia derecha                   | Osteotomía |
| 2  | Alaye Joel          | 4    | V    | 16   | Enfermedad Blount tibia izquierda                 | Osteotomía |
| 3  | Bidjauguine Dalibie | 12   | V    | 21   | Genu valgo derecho                                | Osteotomía |
| 4  | Bidjauguine Dalibie | 12   | V    | 21   | Genu valgo izquierdo                              | Osteotomía |
| 5  | Amadou Assana       | 7    | M    | 13   | Artritis séptica rodilla izquierda                | Limpieza   |
| 6  | Torouka Wannibe     | 12   | M    | 28   | Retracción miembro superior derecho postquemadura | Z-plastia  |
| 7  | Lare Linanimyo      | 14   | M    | 47   | Genu valgo derecho                                | Osteotomía |

**Parte quirúrgico 2/10/2011 DAPAONG (TOGO)**

| Nº | Apellidos y Nombre | Edad | Sexo | Peso | Diagnóstico                     | Cirugía                   |
|----|--------------------|------|------|------|---------------------------------|---------------------------|
| 1  | Noufame Mamata     | 12   | M    | 34   | Pie zambo izquierdo             | Liberación posterointerna |
| 2  | Kanlanfai Batiembe | 6    | V    | 12   | Enfermedad Blount tibia derecha | Osteotomía                |
| 3  | Kamman Nimbanibe   | 4    | M    | 14   | Genu varo derecho               | Osteotomía                |
| 4  | Kamman Nimbanibe   | 4    | M    | 14   | Genu varo izquierdo             | Osteotomía                |
| 5  | Donti Kommongue    | 14   | M    | 46   | Genu valgo izquierdo            | Osteotomía                |

**Parte quirúrgico 3/10/2011 DAPAONG (TOGO)**

| Nº | Apellidos Nombre         | Edad | Sexo | Peso | Diagnóstico                                    | Cirugía  |
|----|--------------------------|------|------|------|--|--|
| 1  | Bodjoa<br>Yendoutchabini | 2    | M    | 8    | Fibrosis cuadrícapital izquierda               | Tenotomía  |
| 2  | Babe Bogle               | 14   | M    | 44   | Genu valgo derecho                             | Osteotomía   |
| 3  | Douti Joseph             | 14   | V    | 41   | Pie equino derecho                             | Alargamiento<br>Aquiles y<br>capsulotomía<br>posterior |
| 4  | Kombongue<br>Poukpebik   | 36   | M    | 40   | Úlcera tobillo derecho                         | Limpieza e injerto<br>libre                            |
| 5  | Woagon Bedounma          | 16   | V    | 33   | Retracción dedos mano derecha<br>postquemadura | Z-plastia  |

**Parte quirúrgico 4/10/2011 DAPAONG (TOGO)**

| Nº | Apellidos y Nombre   | Edad | Sexo | Peso | Diagnóstico                                  | Cirugía                                       |
|----|----------------------|------|------|------|--|---|
| 1  | Donti Mahomed        | 13   | V    | 46   | Genu valgo izquierdo                         | Ostetomía                                     |
| 2  | Kombayte Satienimbe  | 21   | M    | 45   | Retardo consolidación fractura tibia derecha | Enclavado endomedular y osteotomía peroné     |
| 3  | Djark Ko Marie       | 11   | M    | 40   | Pie equino izquierdo                         | Alargamiento Aquiles y capsulotomía posterior |
| 4  | Lalli Yoel Yenchuman | 10   | V    | 26   | Infección hallux pie derecho                 | Limpieza                                      |
| 5  | Kombate Yoel         | 24   | V    | 52   | Herida compleja facial                       | Friedrich y sutura                            |

### Parte quirúrgico 5/10/2011 DAPAONG (TOGO)

| Nº | Apellidos y Nombre  | Edad | Sexo | Peso | Diagnóstico                      | Cirugía   |
|----|---------------------|------|------|------|----------------------------------|-----------|
| 1  | Djankali Yendong Em | 5    | V    | 13   | Fibrosis cuadricipital izquierda | Tenotomía |
| 2  | Mondo Yendonkoa     | 19   | V    | 55   | Retracción dedos mano derecha    | Z-plastia |
| 3  | Nimomme Tanyoume    | 22   | M    | 34   | Úlcera tobillo derecho           | Limpieza  |
| 4  | Timanka Benjamin    | 26   | V    | 51   | Lesión cutánea codo izquierdo    | Exéresis  |

# RESULTADOS 2003 - 2011

| <b>Año</b>      | <b>Consultas</b> | <b>Cirugías</b>               | <b>Jornadas quirúrgicas</b> |
|-----------------|------------------|-------------------------------|-----------------------------|
| 2003            | 276              |                               |                             |
| 2004            | 146              | 32                            | 4                           |
| 2005<br>Agosto  | 256              |                               |                             |
| 2005<br>Octubre | 171              | 28                            | 7                           |
| 2006            | 211              | 30                            | 8                           |
| 2007            | 122              | 40                            | 9                           |
| 2008            | 108              | 32                            | 8                           |
| 2009            | 264              | 43                            | 10                          |
| 2010            | 106              | 38                            | 8                           |
| 2011            | 196              | 47                            | 9                           |
| <b>Total</b>    | <b>1856</b>      | <b>290 (195 &lt; 14 años)</b> | <b>63</b>                   |